

## 小兒腹部超音波簡介

「超音波是我們的第三隻眼」--這是第一線的醫師給超音波影像檢查的封號。對兒童腸胃肝膽科醫師來說，腹部超音波更是我們不可或缺的好幫手，協助我們實施小朋友腹腔內進一步的檢查。腹部超音波是一種安全、非侵入性的檢查，它利用超高頻率的聲波傳遞，藉由組織不同而對聲波反射程度不同，進而計算並呈現出體內組織的構造。因為操作方便又不具輻射線，腸胃肝膽科醫師常廣泛的安排它來輔助診斷。

「腹痛，嘔吐」是安排腹部超音波檢查最常見的主訴，除了可能安排腹部 X 光檢查以外，腹部超音波可以輔助醫師，找出可能的病灶，例如嬰幼兒之腸套疊，兒童之急性盲腸炎、急性腸胃炎合併腸胃蠕動不良、急性膽囊炎、胰臟炎、腸扭轉等等。適時在必要時刻，提供臨床醫師做出恰當判斷（部分疾病需進行其他影像檢查，例如電腦斷層），進行後續的治療與處置，例如開刀切除盲腸炎、或腸套疊實施逆流灌注復位/手術復位等等。

嬰幼兒腸套疊是兒童腹部急症之一，好發在 2~3 歲以下的孩童，除了會腹痛、嘔吐之外，也有可能以一陣一陣哭鬧無法安撫（以大約 20 到 30 分鐘頻率陣痛）、或解血便來做為表現，腸套疊機轉為近端的腸子套入遠端的腸子內，造成腸子的阻塞，最常套住的位置是迴盲瓣附近（ileocolic type），在超音波下可以看到典型的靶子狀圖形（target sign）（圖一），或是甜甜圈狀圖形（donut sign）。診斷腸套疊後，必須立即安排復位或手術，必免腸子永久性的壞死。

「腹部摸到腫塊」是另一個也可能出現在兒科門診或急診的問題。家長在幫小朋友

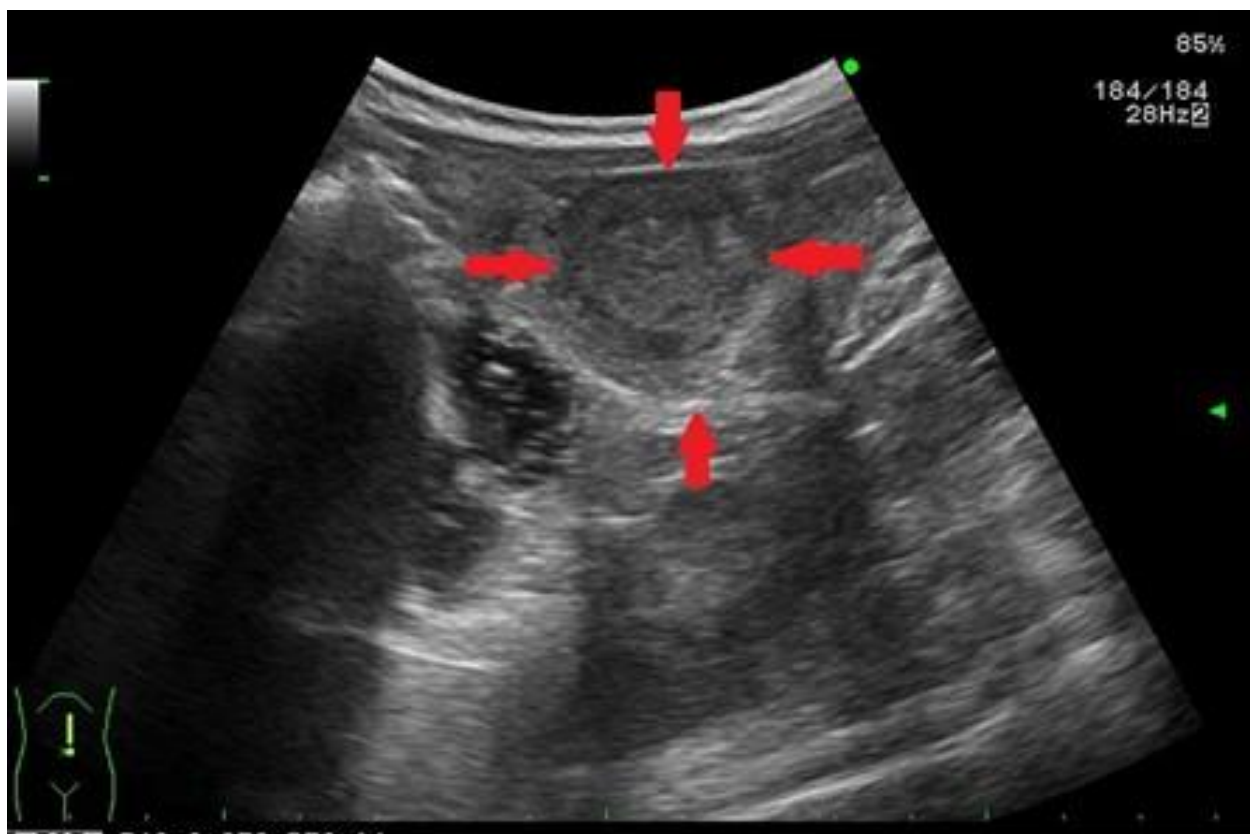
洗澡或穿衣服摸到奇怪的腫塊，通常會立即帶至醫院求診。除了醫師的理學檢查以外，腹部超音波這時就扮演「照妖鏡」的角色，協助醫師找出腹腔內可疑的組織，例如肝臟腫瘤、後腹腔腫瘤、腸胃道週邊的淋巴瘤、腎上腺腫瘤（常見為神經母細胞瘤）等等。

如果看到這些腫瘤，依照超音波下腫瘤的特徵，我們通常會進一步安排相關的檢查例如核磁共振、電腦斷層、或病理切片檢查，確認腫瘤類別與後續治療。

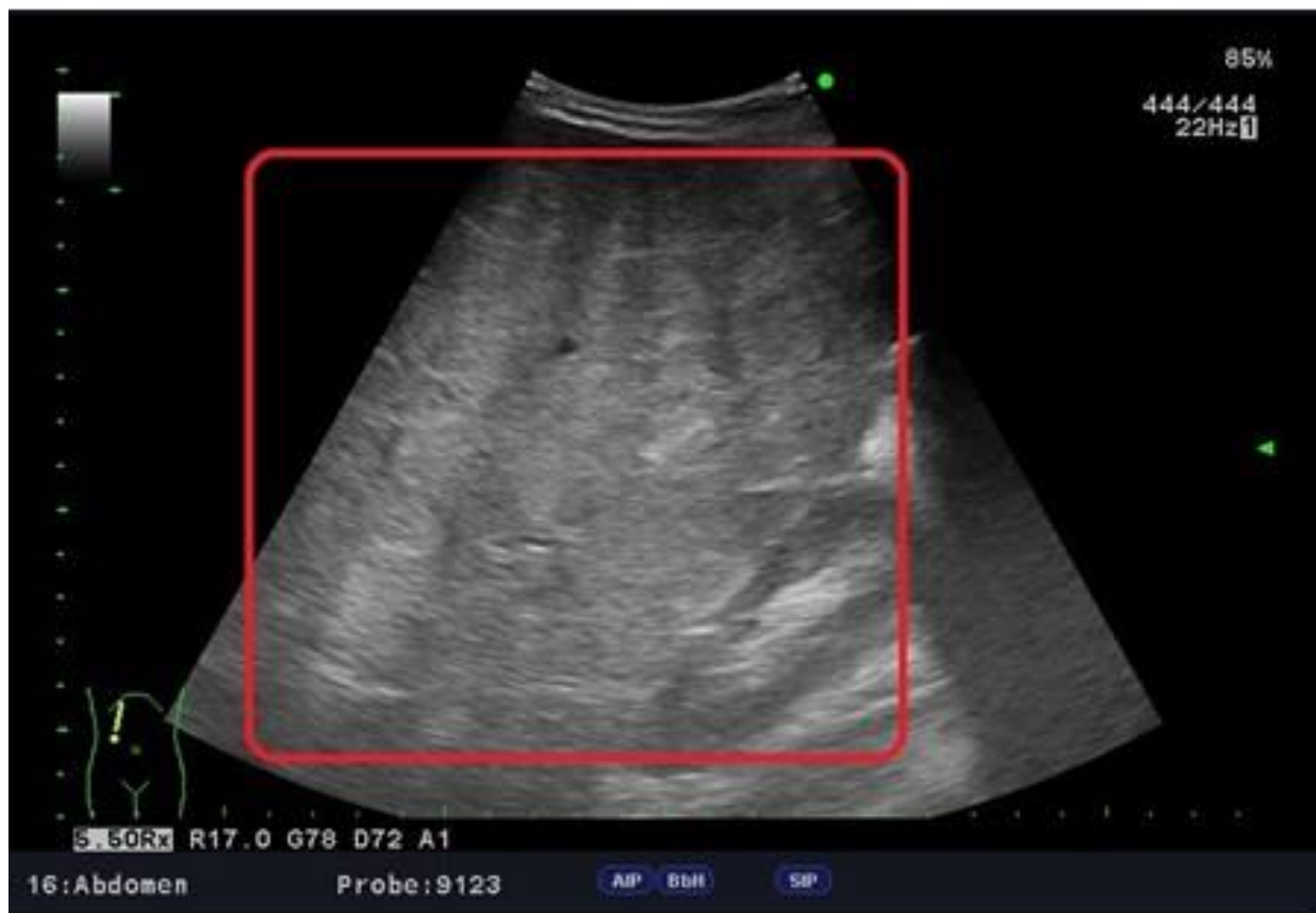「黃疸」若出現在新生兒並持續超過兩週沒有消退，或者有異常的糞便顏色（寶寶手冊大便卡顏色 1-6 號），是一個異常的警訊，這時須帶至醫院請兒科醫師評估。除了母乳哺餵所造成的延遲性黃疸，少部分小寶寶是因為病態性的「膽道閉鎖」造成膽汁滯留。腹部超音波會特別著眼於檢查寶寶的肝臟與膽道系統，若空腹狀態下超音波看不到膽囊，或膽囊極小（經過空腹 6-8 小時，膽囊小於 2 公分），則懷疑肝外的膽道系統不通，若核磁共振、或經皮肝臟細針穿刺切片、或術內膽道攝影檢查進一步確認膽道閉鎖，就需要儘快安排開刀（肝門空腸吻合術，亦稱葛西手術），把肝內的膽道接通至十二指腸，引流出膽汁到腸胃道，避免後續肝臟因膽汁滯留而硬化。

雖然，腹部超音波應用非常廣，但仍有一些侷限性，例如它在影像解析度上仍不如電腦斷層或核磁共振，在特定疾病仍不能完全取代作為診斷的黃金標準；另外腹部超音波的準確度仍與操作醫師的人為技術、熟練度有密切相關，因此還是需要專科醫師操作判定。

綜合以上，腹部超音波在兒童及新生兒領域應用很廣，是兒童腸胃肝膽科醫師的另一個聽診器，輔助醫師進一步取得更多資訊做出診斷給予治療。



圖一 腸套疊



圖二 肝臟內腫瘤

急診醫學部/小兒部主治醫師 張凱琪