

胃十二指腸穿孔之手術治療

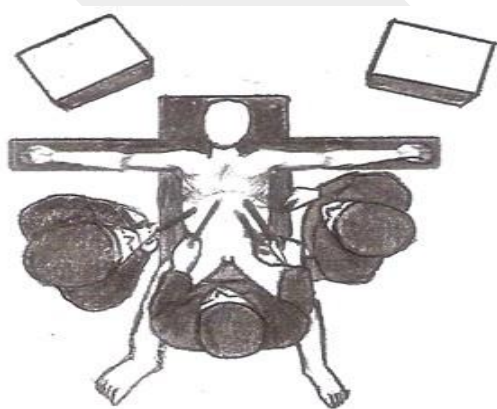
陳先生，40 歲男性，電子業高階主管，因工作壓力的緣故，已知罹患胃潰瘍兩年。昨夜凌晨，因肚子痛前來急診就醫，胸部 X 光顯示右側橫膈膜下游離空氣，同時伴隨著全身高燒，診斷為中空消化器官穿孔引起之腹膜炎。立即安排緊急腹腔鏡胃十二指腸穿孔修補手術，術後恢復良好，於術後第五日出院。

大約 2~8% 的消化性潰瘍會造成急性潰瘍穿孔，這是種少見但嚴重的病況。穿孔會導致胃內容物（包括胃酸及食物）由胃腸道跑到腹膜腔內，引發急性腹膜炎，若不及時手術，可能會引起敗血症，導致病人死亡。

常見穿孔的部位在十二指腸與胃交接處（幽門）的前壁，病人典型的症狀表現為突發的上腹部劇痛，隨著病情的演變，會產生整個腹部的疼痛，腹部肌肉的僵硬等等腹膜炎的徵候。

目前手術治療消化性潰瘍穿孔必須考慮潰瘍穿孔的大小、位置、發病持續的時間、病人的年齡、是否合併休克及嚴重內科合併症，採取不同的手術術式。目前最常用的是單純潰瘍縫合手術，可以腹腔鏡微創手術或傳統剖腹手術為之。傳統剖腹手術大多使用於術前潰瘍穿孔時間太久，患者處於休克狀態或嚴重心肺功能不良不適合腹腔鏡手術的患者。至於腹腔鏡修補手術則使用於術前潰瘍穿孔時間並非太久、穿孔大小小於一公分、且有良好的心肺功能的非休克患者。

腹腔鏡胃十二指腸穿孔修補手術（Laparoscopic repair of perforated peptic ulcers）之術式說明：



（圖片來源：作者手繪）

圖 1 全身麻醉後，患者擺位為全平躺姿勢，手術者站在病人兩腿之間，第一助手站在病人左側，第二助手站在病人右側

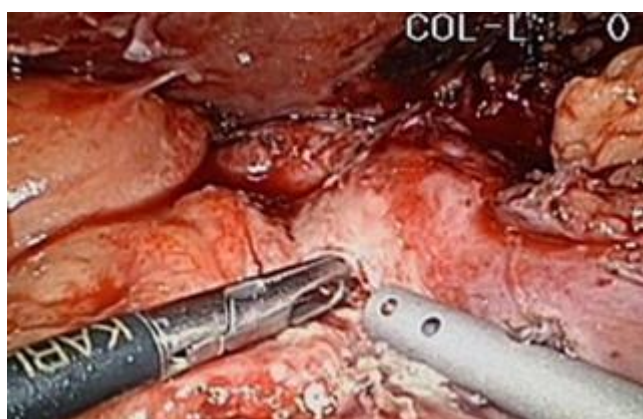


圖 2 以腸鉗探查確定穿孔處所在

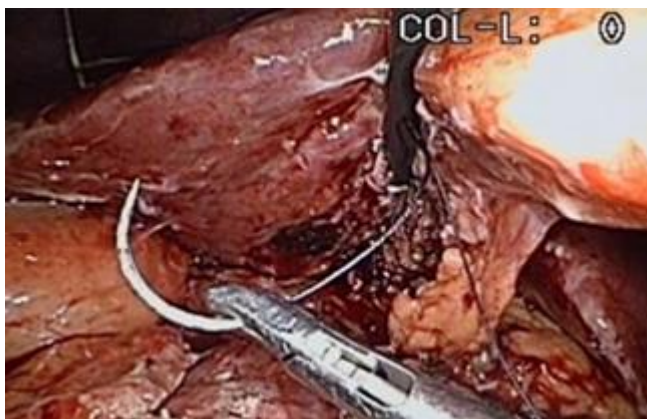


圖 3 送入 15 公分長 3-0 Vicryl 線進入腹腔，準備縫合

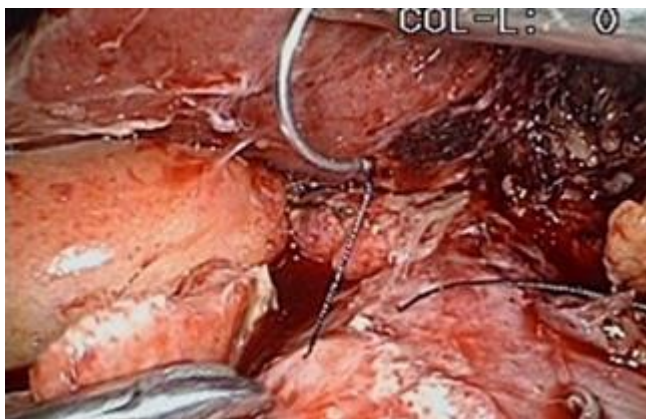


圖 4 胃壁全層縫合

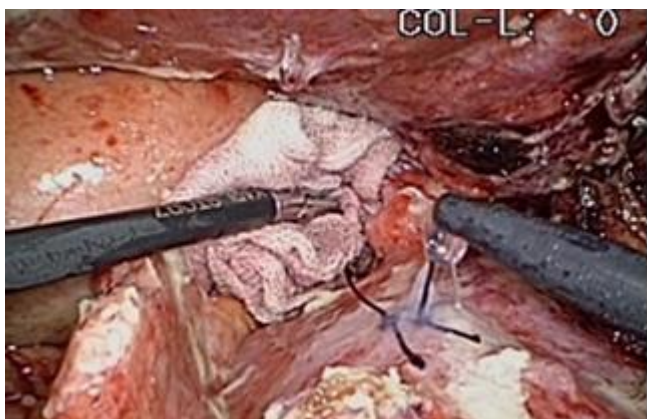


圖 5 使用組織凝膠 (Tissucol) 施予在縫合過的穿孔傷口，加強傷口的穩定

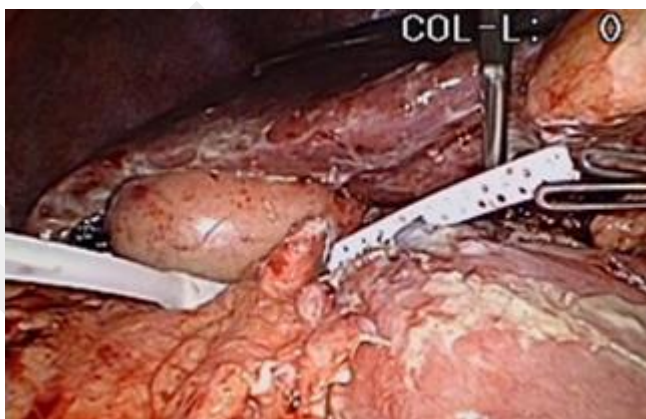

圖 6 在縫合換潰瘍穿孔處，施予組織凝膠之後，以大量清水灌洗腹腔，最後放置引流管，手術完成！

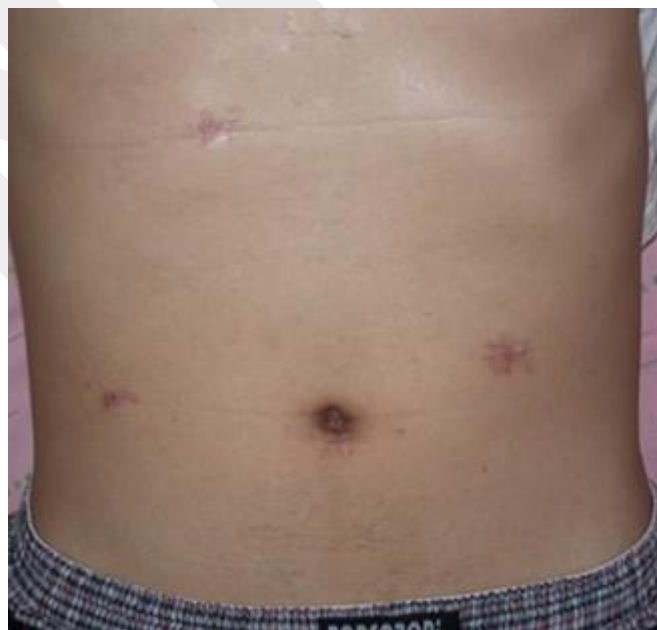

圖 7 手術完一週，拆完線後，可以見到患者身上僅有 4 處微小的傷口

結論

微創手術方式用於治療消化性潰瘍穿孔是一個相當有效的方式，傷口小、疼痛少、恢復時間快。但是受限於腹腔鏡手術環境的影響，對於病情較嚴重，心肺功能不良之患者，仍然不適合使用。

外科部暨創傷醫學部主治醫師 李柏居

NTUHF