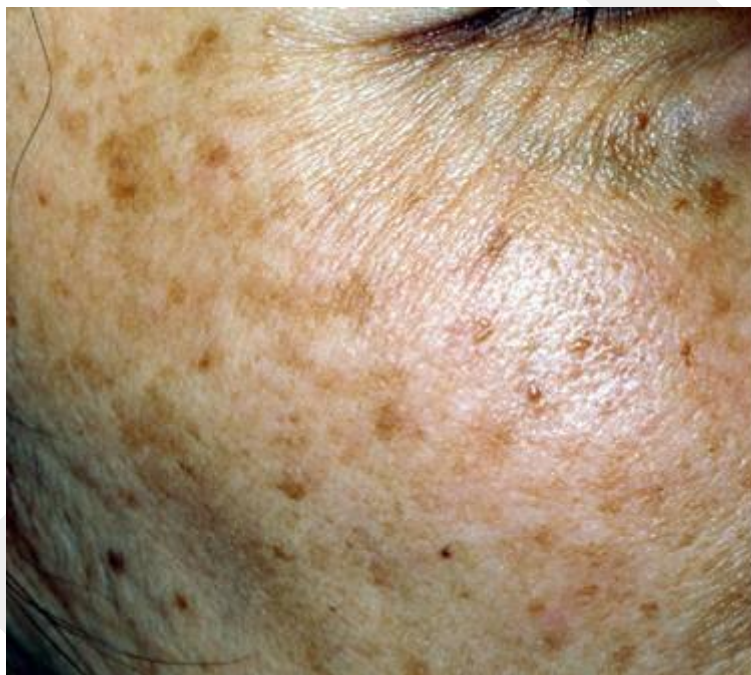

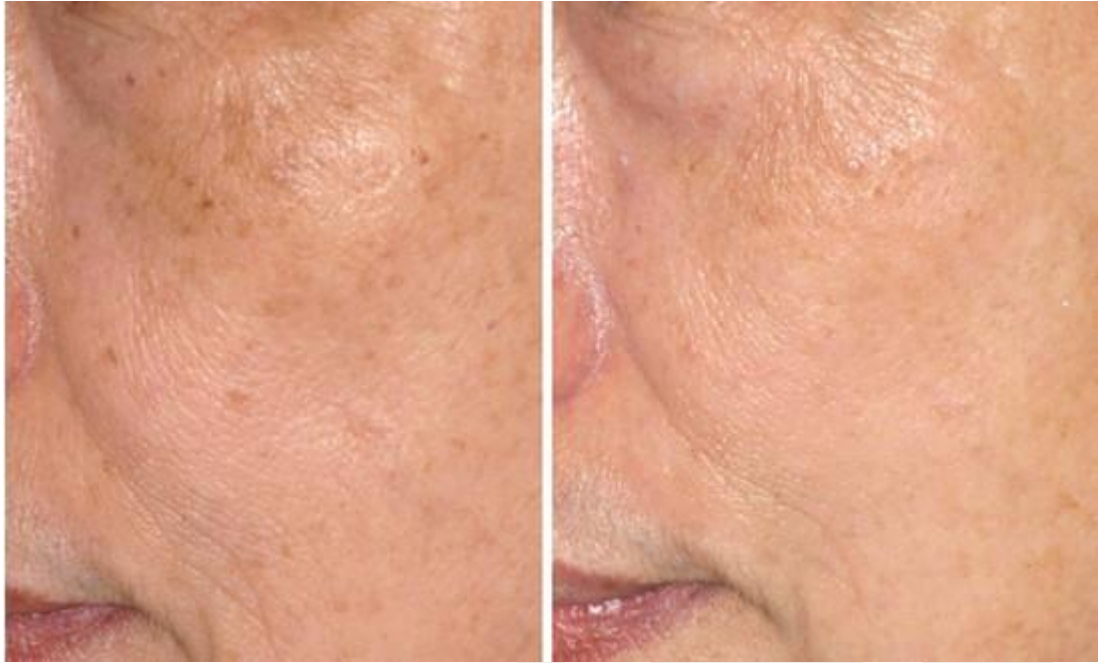別讓自己不開心－如何去除惱人的老人斑

「甚麼！我得了老人斑！」這是四十多歲的高小姐聽到診斷時的第一個反應，高小姐是一個外表光鮮亮麗，喜歡戶外活動的女性。她近一年注意到兩側臉頰有數個約 0.3 到 0.5 公分的棕色斑點，最近則越來越明顯，連粉底都快蓋不住了，因此來皮膚科門診求診。其實「老人斑」這個通俗卻令人感傷的名詞，正確的說法應該叫做「曬斑」，臨床典型的表現是在日光曝曬處如臉部、手背、肩膀、背部產生 0.1 至 1 公分大小不等，平坦、淡棕至深棕色的斑點（圖一）。



圖一 曬斑

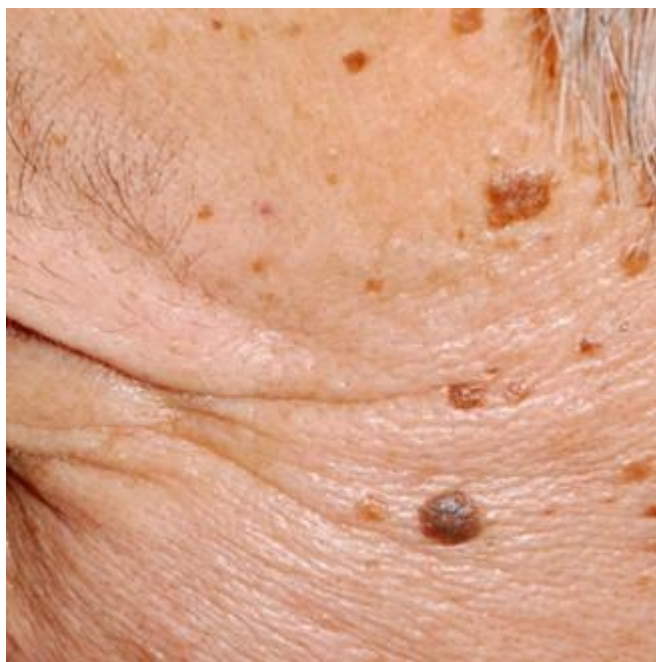
曬斑顧名思義，發生的原因和日曬有極大的關聯，因為一旦發生幾乎不會自然消失，所以會隨著年齡增加而個數增多。膚色白皙或喜歡做日光浴或戶外活動的人，特別容易產生。因此有時不用等到老年，中年就會發生了。這種皮膚早老的現象，基本上就是紫外線刺激皮膚，造成表皮角質細胞及黑色素細胞增生造成。曬斑不會影響身體健康，患者多是為了美觀原因來求診，希望將其去除。為了達到良好的美容效果，一般會選用針對黑色素特別吸收的 Q 開關雷射如紅寶石雷射或鈷雅各雷射等來處理，一般 1 至 2 次治療即可（圖二）。也可以選擇非特異性破壞的液態氮冷凍治療或化學燒灼治療，但比較容易有色素消失變白的風險。在治療後曬斑處會產生結痂之傷口，要擦藥膏約 7~10 天使痂皮自然脫落，靜待傷口復原，痂皮脫落之後要繼續防曬，以減少色素反黑沉澱的產生。



圖二 左：曬斑治療前 右：曬斑經紅寶石雷射治療後

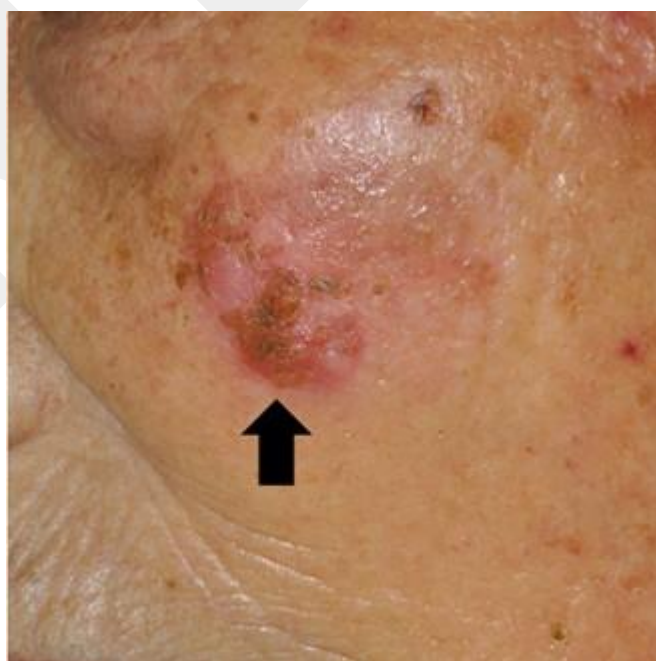「廖醫師，我臉上及身上有好幾個粗粗厚厚的棕黑色凸起物，表面還有一點脫皮，這會不會是皮膚癌？」

另一種和曬斑相似的皮膚病灶是脂漏性角化症，它是一種最常見的良性表皮腫瘤，多半在中年開始出現，但有人因為體質或家族遺傳因素在 20~30 歲就會發生。臨床症狀是在臉、頭皮、頸部或軀幹部出現 0.1 至數公分的淺膚色、棕色至黑色的斑塊，通常會略略突起甚至因表皮過度增生形成一平面或凸面隆起塊（圖三），甚至伴隨一些脫皮現象。脂漏性角化症一般是良性的。可以定期觀察或因美容考量用鉬雅各雷射、二氧化碳雷射、電燒、或液態氮冷凍予以治療，但仍要注意傷口照顧及色素沉澱等問題。極少數脂漏性角化症會合併其他皮膚癌，或是其實是皮膚癌但臨床表現和脂漏性角化症類似。所以若有皮膚病灶變大、變色、流血、或產生潰瘍之狀況，就要趕快諮詢皮膚專科醫師，若有懷疑惡性現象，須施行皮膚切片或手術切除並進行病理化驗檢查。



圖三 脂漏性角化症

曬斑及脂漏性角化症的處理並不複雜，治療效果一般也令人感到滿足，但其實最重要的還是要有正確的診斷，因為異型痣還有惡性的皮膚癌，如基底細胞癌、惡性黑色素細胞癌，波文氏症等，在臨床上都需要和脂漏性角化症做區別。也有病患的基底或黑色素細胞癌，在經冷凍治療後又復發擴散的案例。癌前期的日光性角化症，臨床上看起來是紅色脫皮斑塊，有時也會夾雜產生在曬斑之中（圖四）。所以除了平日做好正確防曬，預防皮膚老化及皮膚癌，也要定期檢查身上各處的皮膚色素斑塊，特別是足底部、腳趾及指甲下，這些部位是臺灣民眾惡性黑色素細胞癌最好發的地方，一旦有疑慮要到皮膚專科醫師處求診，有正確診斷才能有適當的治療，擁有一個 Happy 的皮膚人生。



圖四 紅色糜爛斑塊為癌前期的日光性角化症，周圍棕色斑點為曬斑

皮膚部主治醫師 廖怡華

NTUHF